特集2 放射線医学 近未来のビジョン

歯科における放射線医療の現状

昭和大学歯科病院放射線科・NPO法人日本歯科放射線学会
岡野友宏

歯学部・歯学部附属病院は、講座制や診療部門のあり方について、これまで長い間、医学部・医学部附属病院のミニチュア版として存在し続けてきた。しかし、国立大学においてはその法人化に伴い、東京医科歯科大学・大阪大学を除いて医学部附属病院と合併ないし、それに吸収されつつある。

歯学部附属病院が、病棟や手術室に関して、医学部のそれを使用することになれば、もはや病院ではなく、「歯科医療センター」としての外来部門のみの医療機関となる。この場合の放射線科は従来から保有してきたCTやMRIといった、高額で維持経費の高い装置を保持し続ける必要はなくなるだろう。むしろ、「歯科医療センター」のPACSに病院で撮影したCT／MRI画像を専用回線で転送し、そこで放射線専門歯科医が読影するシステムの方がはるかに合理的である。一方、公私立大学においてはやや様相が異なり、岩手医科大学・昭和大学を除いた16校は、医学部を擁しない歯科大学ないし歯学部であり、こうした大学の附属病院は、一般内科や歯科隣接の医科診療部門を併設していることが多い。このため、放射線科には医科と同様な大型画像診断装置が設置される。医療収入の増加を目指して医科診療部門が増える傾向にあり、放射線科の設備を充実せざるを得ない。採算のためには地域の画像センターとしての役割を果たすことが求められるだろう。画像診断の質を保証するためには放射線専門医が必要かもしれない。

さて、歯学部に附属病院が必要な理由は、言うまでもなく歯学部学生に臨床修練の場を提供することにあり、また平成18年度から必修化された、臨床研修の場として必要である。大学病院は高度に先進的な医療の場としての役割が大きいが、歯学部附属病院では、歯科診療の性格上、相対的にこれは低い。つまり歯学部附属病院は、一部の高度で先進的な診療を行う場であるとともに、それと同じくらいの重さで、町の一般歯科診療室で行われているのと同じレベルの診療を、教員の指導の下で学生や研修医が行う場として存在している、と言うべきであろう。

歯学部卒業生の大多数は個人の開業医になる。彼らの多くは診療室で複数のX線撮影装置を持ち、実際に彼ら自身が撮影を、しかも頻繁に行う。この点が医師と著しく異なる点である。したがって、歯学部における放射線医学の教育では、例えば両者のモデル・コア・カリキュラムを比較すると明瞭であるが、歯科ではX線装置・周辺機器の管理および撮影法とその技術の修得を、画像の読影と同じくらい重要なこととして、卒業までに求めている。学生は、画像の観察に割くのと同じくらいの時間を、歯・顎の撮影と画像の管理に費やしている。

歯と周囲組織を対象とした撮影法を、口内法撮影と呼ぶ。口の中にフィルムを入れて撮影するので、そのように呼ぶ。この口内法撮影でも、すでにフィルムではなくフィルムと同じ大きさのCCDセンサーを用いたデジタル撮影が普及して

いる。CRと同様なIPを用いるシステムも口内法用に開発され、広く利用されている。取得した画像は電子カルテに自動的に貼り付けられる。歯と顎全体をスキャンして撮影するパノラマ撮影法も歯科では広く利用されている撮影法の一つである。ここでもデジタル検出器が使用されている。矯正治療では、顔面の側面像が診断・治療方針の決定に利用されるが、ここでもCCDを用いたスキャノグラフィが一般的になりつつある。最近の歯科医院は、X線デジタル画像や口の中の状態を撮った普通のデジタル写真も含めて、これらの医療情報が電子カルテに集約されている。患者情報の管理に優れていると同時に、患者への説明や治療方針の説明に使用され、informed consentを得るのに役立っている。

さて、世界中の歯科医師は、歯と顎骨を三次元的に把握することを熱望していた。これは歯周病の診断や手術へのアプローチを容易にし、また最近一般化しつつある人工歯根(歯科インプラント)の植立では顎骨の残存形態の把握を容易にする。歯学部附属病院ではCTにて横断像を撮影し、これを歯科用に開発されたMPRソフトを用いて、必要な三次元画像を提供してきた。しかし最近、コーンビームにて顔面部を回転照射したデータからCT様の画像を作成する、歯科用コーンビームCTが開発された(**下図**)。すでに各歯科X線装置メーカーから数多くの装置が世界的に発売されている。その特徴は、コーンビームを1回転するだけで直ちに任意の横断、冠状断、矢状断の画像や三次元画像を自在に得られることにある。被曝線量は、実効線量でパノラマ撮影の数倍から10倍であり、これはMDCTから顎顔面部の三次元画像を作成する場合の10分の1程度である。検出器としてI.I.やフラットパネルが利用されている。CTに比較すればダイナミックレンジが狭く、しかも軟組織の観察はできないが、体軸方向の解像度はMDCTよりも高く、歯と歯周硬組織、顎骨の観察には充分である。こうした装置が米国やわが国の一般歯科医院に普及しつつある。近い将来には、歯科医院に普及しているパノラマ撮影装置に、このコーンビームCT機能が追加される可能性があり、その場合には一気に普及する可能性がある。

以上、歯科領域における最近の話題は、電子カルテの普及と口内法撮影・パノラマ撮影のデジタル化、そして患者情報の一括管理の実現であり、またコーンビームCTの実用化・簡素化、そして普及であろう。こうした技術革新は歯科診療の内容と質を変えるくらいの大きな影響が予想される。



小照射野歯科用コーンビームCT(商品名3DXないし3D Accuitomo、モリタ製作所、京都)で、撮影対象体積は直径4cm、高さ3cmの円筒形で、コーンビーム形のX線を用いる。撮影部位を中心にCアームにて1回転する。検出器はCCDで、最近ではフラットパネルも使用される。管電圧60－80kV、管電流1－10mA、撮影時間18秒である(画像はモリタ製作所ご提供)。

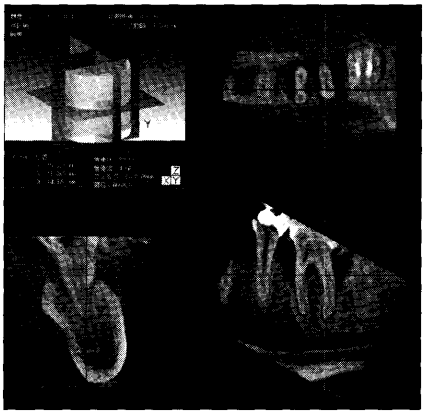

その装置による歯と歯周組織の像。3方向からみた断面を示すが、下顎第1大臼歯周辺の歯槽骨の吸収を明瞭に観察できる。モニターではいずれも連続的な断面としてみられるので、三次元的な把握はさらに容易である(画像は日大歯科病院放射線科・橋本光二先生ご提供、医歯薬出版『歯科放射線学』第4版からの引用)。